

3

Modulaire richtlijnen 3.5g: Neusmijten bij de hond

Neusmijten, *Pneumonyssoides (Pneumonyssus) caninum*, zijn permanent aanwezige parasieten van de neusholten, de neusbijholten en vooral het zeefbeen (ethmoïd), alleen bij honden¹.

Verspreiding

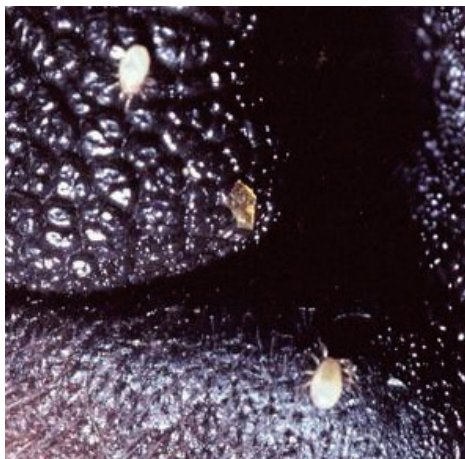Zeer sporadisch in Europa, maar met name gevonden in Scandinavië.

Levenscyclus

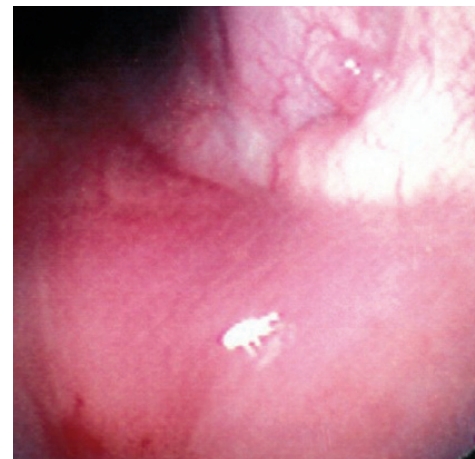De levenscyclus van deze sporadisch voorkomende parasiet is nog niet volledig opgehelderd. De volwassen mijten zijn macroscopisch zichtbaar. Vrouwtjes zijn 1-1,5 mm lang en 0,6-0,9 mm breed.

De meest waarschijnlijke overdracht is door direct contact tussen honden, gezien de actieve bewegingen van de larven in de neusgaten van besmette dieren.

Indirecte overdracht door materialen zoals ligplaatsen en in kooien en kennels kan niet worden uitgesloten, aangezien deze parasieten tot 20 dagen kunnen overleven buiten hun gastheer.



Neusmijten in de neusgaten van een hond^J



Endoscopisch beeld van neusmijten^H

¹ Raadpleeg voor aanvullende informatie: ESCCAP Richtlijn 3: Bestrijding van ectoparasieten bij hond en kat.

^H Uit Merck Veterinary Manual, 10e editie, online versie. Susan E. Aiello, ed. Copyright © 2015 by Merck & Co., Inc., Whitehouse Station, NJ. Alle rechten voorbehouden. Gebruikt met toestemming, met dank aan Dr. Steven L. Marks, NC State College of Veterinary Medicine en het Merck Veterinary Manual. Beschikbaar op: www.MerckManuals.com Geraadpleegd November 11, 2015.

^J Foto met dank aan www.vetbook.org - www.vetbook.org/wiki/dog/index.php/Pneumonyssoides_spp

Klinische verschijnselen

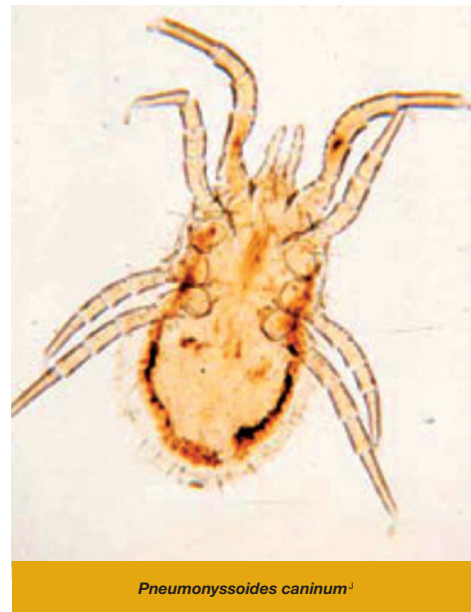
De klinische symptomen variëren afhankelijk van de ernst van infectie, van afwezig tot enkele symptomen en ernstige gevallen met neusuitvoeiing, niezen, uitputting en kopschudden. In zeer ernstige gevallen kan purulente rhinitis en sinusitis optreden.

Diagnose

De ontoegankelijke locatie bemoeilijkt een in vivo diagnose en vaak wordt, uitgezonderd zeldzame gevallen, de aanwezigheid van neusmijten pas opgemerkt tijdens post-mortem onderzoek. Onderzoek van retrograde neusspoeling en endoscopisch onderzoek kan helpen bij het aantonen van de mijten.

Behandeling

Er zijn verschillende anti-ectoparasitica getest om deze parasieten te bestrijden, met wisselend resultaat. De macrocyclische lactonen, zoals milbemycine (geregistreerd voor deze indicatie in enkele landen), selamectine en moxidectine, lijken het meest effectief te zijn. Aanbevolen wordt om driemaal te behandelen met een interval van 7 tot 14 dagen².



² Raadpleeg www.esccap.eu voor de behandeltableten per land of gebied.

¹ Foto met dank aan www.vetbook.org - www.vetbook.org/wiki/dog/index.php/Pneumonyssoides_spp