

# 1

## Modulaire richtlijnen

### 1.4: Franse hartworm (*Angiostrongylus vasorum*)

*Angiostrongylus vasorum* (Franse hartworm) is een rondworm die als volwassen worm verblijft in de longarteriën en de rechter ventrikel van hond, vos en sommige andere carnivoren (de kat is geen gastheer).

### Verspreiding

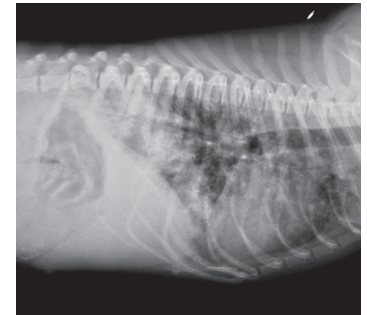
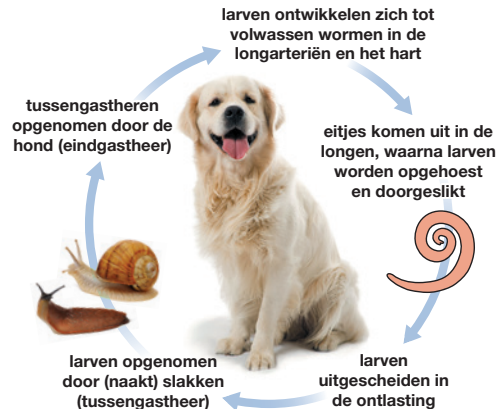*Angiostrongylus vasorum* is aanwezig in verschillende Europese landen, waaronder het Verenigd Koninkrijk, Ierland, Portugal, Spanje, Frankrijk, Zwitserland, Nederland, België, Denemarken, Duitsland, Italië, Hongarije, Slowakije, Polen en Zweden.

Vossen vormen het reservoir en de verspreiding onder honden weerspiegelt enigszins de prevalentie bij de vos.

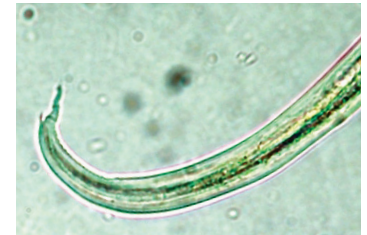### Levenscyclus

(Naakt)slakken zijn tussengastheer. Honden kunnen ook geïnfecteerd worden na opname van kikkers (paratenische gastheer). Na opname ontwikkelen de larven zich en migreren naar de rechter ventrikel en longarteriën. Vrouwelijke wormen beginnen vanaf D38-60 na infectie eieren te produceren. Deze komen snel uit waarna de larven de longblaasjes penetreren. Ze worden opgehoest en uitgescheiden in de ontlasting als L1-larven.

Zodra er sprake is van een infectie, kan de patente periode lang duren: tot wel vijf jaar.



Een zijdelingse röntgenopname van een geïnfecteerde hond



*A. vasorum* larven zijn ongeveer 345 µm lang en hebben een karakteristieke staart met een dorsaal uitsteeksel<sup>A</sup>

<sup>A</sup> Foto met dank aan Rolf Nijssen, ESCCAP Benelux

## Klinische verschijnselen

<b>Vroege of lichte infectie</b>	Geen klinische verschijnselen
<b>Zwaardere infectie</b>	Harde productieve hoest Dyspneu Anemie Lusteloosheid Anorexie Verschijnselen van coagulopathie
<b>Ernstige infectie</b>	Rechter hartfalen Plotselinge sterfte
<b>Chronische infectie</b>	Vermineuze pneumonie, die leidt tot anorexie, gewichtsverlies, vermageren en pulmonaire hypertensie.
<b>Ectopische infectie</b>	Soms zijn larvale en zelden volwassen stadia van <i>A. vasorum</i> aanwezig op ectopische plekken, zoals de hersenen, de blaas, de nieren of de voorste oogkamer. Klinische verschijnselen kunnen in relatie hiermee optreden.

<sup>1</sup> Raadpleeg [www.esccap.eu](http://www.esccap.eu) voor de producttabellen per land of gebied.

## Diagnose

Levende larven kunnen aangetoond worden in 4 gram verse feces, onderzocht met de Baermann-methode. Fecesmonsters worden verzameld gedurende drie opeenvolgende dagen als gevolg van de wisselende larvale uitscheiding. Microscopisch kunnen de larven ook gevonden worden in een bronchiaal spoeling. Daarnaast is er een commercieel verkrijgbare serologische test voor de detectie van circulerende antigenen.

## Behandeling

De behandeling bestaat uit toediening van ontwormingsmiddelen op basis van macrocyclische lactonen<sup>1</sup>.

Een ondersteunde behandeling met antibiotica, glucocorticosteroiden en vloeistoftherapie kan noodzakelijk zijn bij ernstige gevallen. Ook dient de hond tijdens de behandeling rust te krijgen (minimaal 2 tot 3 dagen)

## Preventie en Bestrijding

Het profylactische gebruik van producten op basis van macrocyclische lactonen heeft bewezen effectief te zijn.

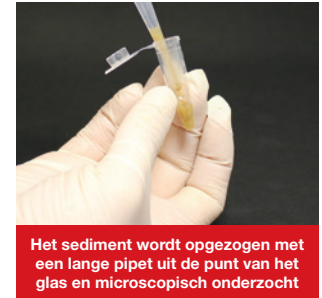Vorkom, indien mogelijk, dat honden (naakt) slakken opnemen.



Materialen voor de Baermann-techniek



Fecesmonsters worden gedurende een nacht geweekt in hydrofiel gaas



Het sediment wordt opgezogen met een lange pipet uit de punt van het glas en microscopisch onderzocht