

1 Modulaire richtlijnen

1.9: Haakworm (*Ancylostoma* en *Uncinaria* spp.)

Haakwormen zijn rondwormen van de dunne darm die kunnen leiden tot ziekte bij hond, kat en vos.

De worm dankt zijn naam aan de grote monddelen die onder een hoek zijn geplaatst ten opzichte van de rest van de worm. Alle soorten voeden zich door zich vast te grijpen aan het darmslijmvlies en hiervan stukken te verwijderen met hun monddelen, waardoor ze het slijmvliesoppervlak beschadigen. Infecties worden het meest gezien bij dieren met vrije uitloop, zoals in een ren of kennel.

Uit de eieren komen larven die zich ontwikkelen tot infectieuze L3-larven in de omgeving. Deze larven worden vervolgens opgenomen en ontwikkelen zich binnen 2 tot 3 weken tot volwassen wormen.



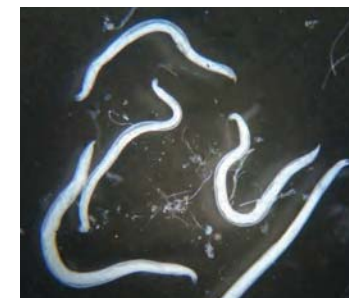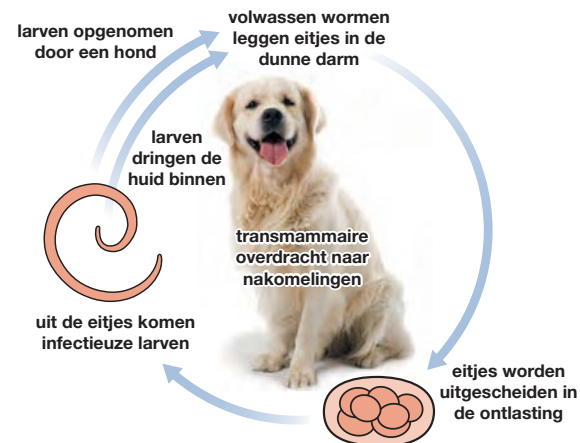
Pups kunnen geïnfecteerd worden tijdens het zogen

Verspreiding

In Europa komen drie belangrijke soorten haakwormen voor: *Ancylostoma caninum* (hond), *A. tubaeforme* (kat) en *Uncinaria stenocephala* (hond en zelden bij de kat). *A. caninum* wordt vooral aangetroffen in Centraal- en Zuid-Europa en *A. tubaeforme* in continentaal Europa. *Uncinaria stenocephala* staat bekend als de noordelijke haakworm, omdat deze koudere klimaten tolereert en wordt aangetroffen in heel Europa.

Levenscyclus

Volwassen wormen bevinden zich in de dunne darm waar ze eitjes leggen die uitgescheiden worden in de ontlasting.



Haakwormen zijn kleine rondwormen die leven in de dunne darm van geïnfecteerde honden

Haakwormen, met name *Ancylostoma* spp. en larven kunnen ook de huid penetreren en migreren naar de darmen. Het is zeer onwaarschijnlijk dat deze infectieroute een grote rol speelt bij de levenscyclus van *U. stenocephala*.

Zogende pups kunnen geïnfecteerd worden met *A. caninum* via larven in de moedermelk.

Klinische verschijnselen

Diarree, gewichtsverlies en anemie zijn de meest voorkomende klinische verschijnselen en in geval van *A. caninum* en *A. tubaeforme* kan de diarree bloed bevatten.

Huidlaesies kunnen voorkomen op de voetzooltjes van hond en kat als gevolg van larven die zich in de huid ingraven.

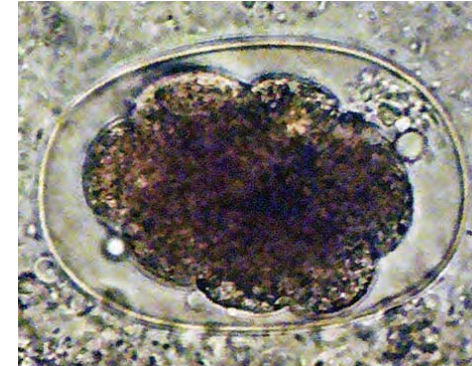
Overdracht van *A. caninum* larven via de melk kan resulteren in acute anemie, die fataal kan verlopen bij jonge pups.

Diagnose

De diagnose wordt gesteld door het aantonen van haakwormeitjes in een vers of gefixeerd fecesmonster met behulp van een flotatie-techniek. De diagnose bij jonge pups kan bemoeilijkt worden door ziekteverschijnselen die optreden voordat de infectie patent is geworden, met andere woorden, voordat eitjes worden uitgescheiden in de ontlasting.

Behandeling

Na blootstelling ontwikkelt zich immuniteit, maar deze is zeer waarschijnlijk niet absoluut, daarom moeten dieren in een zwaar besmette omgeving regelmatig ontwormd worden om haakworminfecties te bestrijden. Op plekken waar jonge dieren klinisch getroffen worden door een infectie, kan een ondersteunende therapie nodig zijn, naast het toedienen van een anthelminticum¹.



Een infectie kan worden vastgesteld met behulp van ontlastingsonderzoek en eidetectie

Preventie en Bestrijding

Een blijvend programma, bestaande uit een behandeling en management is nodig voor honden en katten die in een besmette omgeving komen zoals uitlopen en kennels. Een behandeling is hier noodzakelijk en waar mogelijk, moeten dieren verplaatst worden naar een schone omgeving, ten tijde van het ontsmetten van de besmette omgeving.

¹ Raadpleeg www.esccap.eu voor de producttabellen per land of gebied.