

Cheyletiella spp. mijten (vachtmijt) kunnen hond, kat en konijn besmetten. Ze kunnen ook worden overgedragen op de mens en daar een lokale dermatitis veroorzaken.

Honden en katten raken met verschillende soorten geïnfecteerd: *Cheyletiella yasguri* infecteert de hond en *Cheyletiella blakei* de kat. Deze soorten zijn echter niet strikt gastheerspecifiek.

Verspreiding

Geheel Europa.

Levenscyclus

De volledige levenscyclus (via ei, larve, nimf tot volwassen) voltrekt zich in ongeveer drie weken en vindt plaats op de gastheer, hoewel nimfen bij koude temperaturen tot wel een maand en vrouwtjesmijten tot wel 10 dagen buiten de gastheer kunnen overleven. Overdracht treedt eenvoudig en snel op tussen dieren die nauw met elkaar samenleven. Cheyletiellose komt vaak voor in kennels en vooral jonge en verzwakte dieren zijn gevoelig voor infectie.

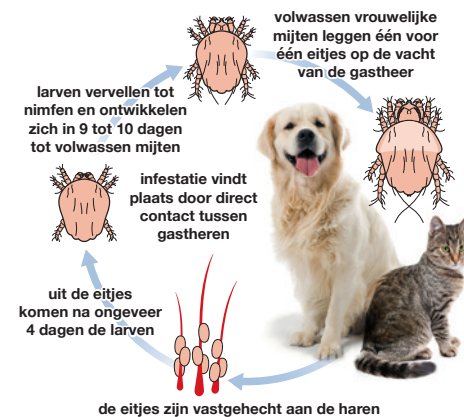Klinische verschijnselen

De mijten worden door sommige dieren goed getolereerd met als enige symptoom overmatige schilfering. Andere dieren presenteren zich met in ernst variërende jeukklachten. De grote 0,5 mm lange mijten kunnen worden waargenomen als witte vlekjes die zich bewegen tussen de huidschilfers, ('wandelende roos').

Honden. Vaak aangetroffen bij jonge dieren in een goede lichamelijke conditie en vaker bij kortharige hondenrassen. Erg weinig huidreactie of jeuk, maar in zeldzame, ernstige gevallen, waarbij een groot deel van het huidoppervlakte is betrokken, kunnen de getroffen gebieden rood zijn en korstvormige laesies vertonen.

Katten. Kan een milde dermatitis veroorzaken met milde huislaesies en jeuk. Getroffen gebieden kunnen sterk kan lijken op miliaire dermatitis met een dorsaal patroon.

© Foto Robert Armstrong, Merck.



Diagnose

Na kammen van de vacht het debris bekijken met een microscoop. Ook kan plakband op de huid worden aangebracht en vervolgens met de plakzijde naar beneden op een voorwerp glas geplakt worden met 1 tot 2 druppels olie. Daarnaast kan, na het verwijderen van een kleine hoeveelheid haar, een oppervlakkig huidafkrabbel worden genomen en het opgevangen debris worden verzameld.

Het debris kan in een petrischaaltje onderzocht worden met een (stereo)microscoop, waarbij de mijten bewegend kunnen worden aangetroffen. *Cheyletiella* eitjes worden aan de haren vastgekleefd. Omdat geïnfecteerde honden en katten zich vaak overmatig likken, kunnen de eitjes ook worden aangetroffen tijdens fecesonderzoek.

¹ Raadpleeg www.esccap.eu voor de behandeltablellen per land of gebied.

² Raadpleeg voor aanvullende informatie: ESCCAP Richtlijn 3: Bestrijding van ectoparasieten bij hond en kat.

³ Foto Dermatologiepoli, Medisch Centrum voor Dieren, Amsterdam.

Behandeling

Besmette dieren kunnen behandeld worden met een geschikt uitwendig werkend acaricide, maar er is een tekort aan geregistreerde middelen.

Uitwendige toediening van selamectine, moxidectine of fipronil en systemische toediening van milbemycine zijn effectief tegen *Cheyletiella*.

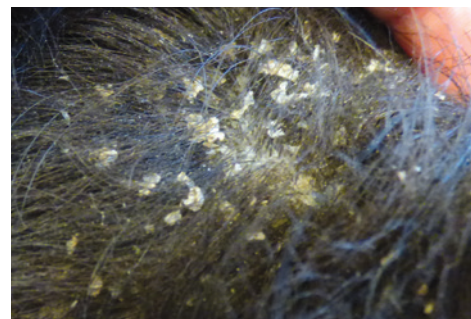
Afhankelijk van de activiteitsduur van het aangebrachte middel moet de behandeling herhaald worden om de infectie volledig te bestrijden¹.

Preventie en Bestrijding

De behandeling van contactdieren, met name van dezelfde soort, wordt sterk geadviseerd, ook als deze dieren geen symptomen van besmetting tonen. Het reinigen van de omgeving, inclusief het wassen van de rustplaats en dekens en stofzuigen, draagt bij aan het bestrijden van mijten in de omgeving. Eigenaren kunnen tijdelijk besmet raken na contact met geïnfecteerde dieren, wat gepaard kan gaan met huiduitslag². De klinische symptomen van de eigenaar verdwijnen na behandeling van het dier.



Dieren kunnen zich overmatig wassen



Wandelende roos³