

### 3 Modulaire richtlijnen

#### 3.5c: Notoedres mijten

*Notoedres cati* lijkt sterk op *Sarcoptes* in zowel gedrag als biologie, maar met enigszins afwijkende morfologische kenmerken. De *Notoedres* mijt bij de kat wordt niet beschouwd als zoönose, maar een voorbijgaande dermatitis kan optreden bij de mens.

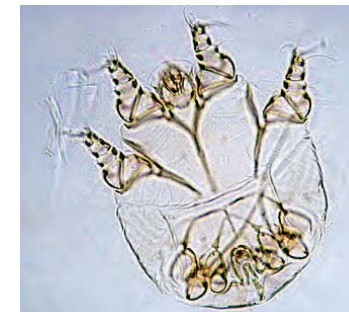
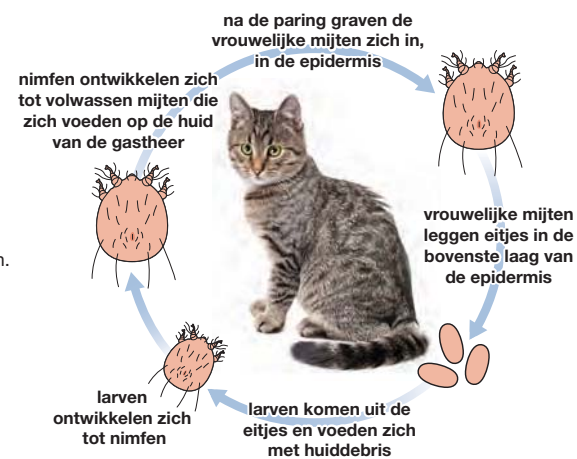
#### Verspreiding

In heel Europa, maar sporadisch.

#### Levenscyclus

De levenscyclus komt gedeeltelijk overeen met die van *Sarcoptes scabiei* maar de *Notoedres* mijten neigen tot groepsvorming en vormen kleine nesten.

De ontwikkeling van ei tot volwassen mijt bedraagt 1-3 weken. De mijten zijn zeer besmettelijk en komen vaak voor als lokale uitbraak. Overdracht vindt plaats door direct of indirect contact, waarschijnlijk door overdracht van larven of nimfen tussen gastheren. De ziekte kan zich snel verspreiden binnen een groep katten of kittens.



*Notoedres* mijten<sup>A</sup>



*Notoedres cati* infectie<sup>F</sup>

<sup>A</sup> Foto Departement Infectieziekten en Immunologie, Faculteit Diergeneeskunde, Universiteit Utrecht.

<sup>F</sup> Foto R&D afdeling Merial.

## Klinische symptomen

De eerste symptomen van een infectie uiten zich als lokaal haarverlies en roodheid op de oorranden en de kop.

Hierna ontstaan grijsgele, droge korsten en huidschilfers, die in ernstige gevallen uitmonden in hyperkeratose met verdikking en plooivorming van de huid.

Deze klinische symptomen gaan gepaard met intense jeuk en krabben, leidend tot huidlaesies en secundaire bacteriële infecties en zelfs tot ernstige ooglaesies als gevolg van zelftrauma. De laesies kunnen zich van de kop en nek verspreiden naar andere lichaamsdelen tijdens het borstelen of door aanraking alleen. Onbehandelde dieren, met name kittens, kunnen ernstig verzwakt raken en overlijden.

## Diagnose

Intensief jeukende laesies rondom kop en oren zijn karakteristieke kenmerken. De kleine (0,3 mm), ronde mijten met hun karakteristieke concentrische dorsale streping (als een 'duimafdruk') zijn relatief eenvoudig aan te tonen in een huidafkrabbel onder de microscoop. In een enkel geval kunnen mensen, die in contact komen met getroffen dieren, een milde dermatitis vertonen als gevolg van een zelflimiterende infectie.

## Behandeling

Er zijn twee geregistreerde behandelingen in Europa (middelen op basis van moxidectine of eprinomectine). Voor toediening van een geschikt acaricide moeten de dieren gewassen worden met een anti-seborrhoe shampoo om de aanwezige huidkorsten te verweken en verwijderen. De behandeling moet herhaald worden tot duidelijk klinische verbetering zichtbaar is. Dit duurt minstens 4 weken<sup>1</sup>.

## Preventie en Bestrijding

Het is belangrijk om alle contactdieren te behandelen en besmette ligplaatsen te vervangen<sup>2</sup>.



**Notoedres mijten kunnen zich snel verspreiden binnen een groep katten**

<sup>1</sup> Raadpleeg [www.esccap.eu](http://www.esccap.eu) voor de behandelstabellen per land of gebied.

<sup>2</sup> Raadpleeg voor aanvullende informatie: ESCCAP Richtlijn 3: Bestrijding van ectoparasieten bij hond en kat.