

## 3 Modulaire richtlijnen

### 3.5a: Demodicose

Demodex mijten van de hond (*Demodex canis*, *D. injai*, *D. cornei*) en de kat (*D. cati*, *D. gatoi*, *D. felis*) zijn gastheerspecifiek.

#### Verspreiding

Demodexmijten komen in heel Europa veelvuldig voor. *Demodex* soorten maken deel uit van de commensale huidflora. *Demodex gatoi* wordt beschouwd als besmettelijk. Demodicose wordt in verband gebracht met onderliggende aandoeningen of immuunsuppressie<sup>1</sup>.

#### Levenscyclus

De levenscyclus van alle *Demodex* soorten is vergelijkbaar en de mijten kunnen niet buiten hun gastheer overleven. *Demodex canis* wordt bij de meeste honden in kleine aantallen aangetroffen zonder klinische symptomen. De mijten verblijven levenslang in het lumen van de haarfollikels en dringen bij een ernstige besmetting ook de talgklieren binnen. Pasgeboren pups worden doorgaans besmet door hun moeder via direct contact in hun eerste levensdagen, en tonen meestal geen klinische symptomen. *D. gatoi* leeft voornamelijk in het stratum corneum.

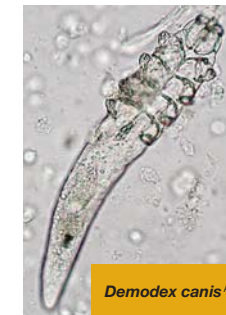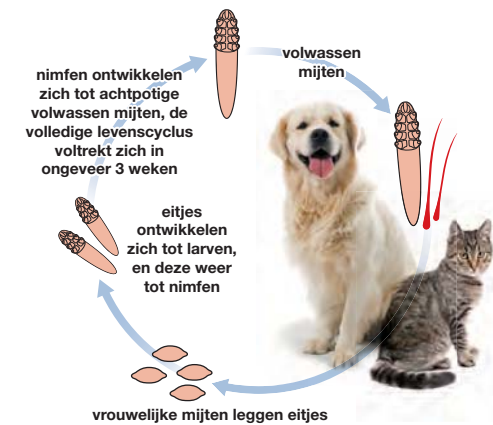Vrouwelijke mijten leggen eitjes die zich in ongeveer 3-4 weken ontwikkelen tot achtpotige, slanke, sigaarvormige volwassen mijten.

<sup>1</sup> Raadpleeg voor aanvullende informatie: ESCCAP Richtlijn 3: Bestrijding van ectoparasieten bij hond en kat.

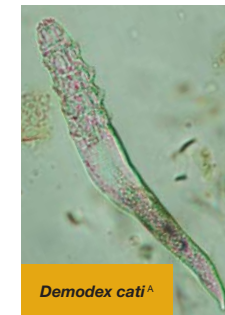
<sup>A</sup> Foto Departement Infectieziekten en Immunologie, Faculteit Diergeneeskunde, Universiteit Utrecht.

#### Klinische symptomen

Demodicose treedt in het algemeen op als een lokale, squameuze vorm met droge alopecia, die zich beperkt tot de oogleden, het gebied rondom de ogen of het kopgebied. Soms ontwikkelt zich een gegeneraliseerde pustulaire vorm als gevolg van een disfunctie van het cellulair afweersysteem dat beschouwd wordt als een ernstige, langdurige en mogelijk levensbedreigende aandoening. Lokale demodicose gaat doorgaans niet gepaard met jeuk, maar jeuk wordt bijna altijd waargenomen bij gegeneraliseerde demodicose met een secundaire bacteriële pyodermie. Er wordt duidelijk onderscheid gemaakt tussen de juveniele gegeneraliseerde demodicose en de gegeneraliseerde demodicose die op volwassen leeftijd tot uiting komt en vaak het gevolg is van een bijkomende immuunsuppressieve aandoening. Deze laatste wordt ook wel secundaire demodicose genoemd. Katten die geïnfecteerd raken met *D. gatoi* vertonen jeuk en likken de aangetaste huddelen overmatig.



*Demodex canis*<sup>A</sup>



*Demodex cati*<sup>A</sup>

## Diagnose

Folliculaire demodicose wordt gediagnosticeerd met behulp van microscopisch onderzoek van diepe huidafkrabsels van kleine, getroffen gebieden met alopecia. De diagnose hangt af van het waarnemen van de karakteristieke 'sigaarvormige' mijten, van slechts 0,3 mm lang of hun eitjes. Druppel een kleine hoeveelheid olie op de huid of scherpe lepel. Neem diepe huidafkrabsels (tot bloedens toe) van een huidplooi, die wordt samengedrukt om extrusie van mijten uit de haarfollikels te bevorderen. *D. gatoi* kan met behulp van een oppervlakkig huidafkrabsel van een groter gebied worden verzameld.

## Behandeling

**Honden.** De meeste gevallen van lokale demodicose bij jonge dieren (< 12 maanden) herstellen spontaan binnen 6 tot 8 weken zonder behandeling. Omdat bijkomende aandoeningen een negatief effect kunnen hebben op het herstel, moet de gezondheidsstatus van het dier gecontroleerd/verbeterd worden. Gegeneraliseerde demodicose vraagt vaak om een uitgebreide behandeling die bestaat uit het toepassen van een effectief acaricide<sup>2</sup>, het diagnosticeren van eventueel aanwezige onderliggende aandoeningen en de juiste behandeling hiervan en langdurige toediening van antibiotica bij een diepe pyodermie.

Het algemene advies luidt om de behandeling minstens 4 weken voort te zetten na het tweede negatieve, maandelijkse huidafkrabsel.

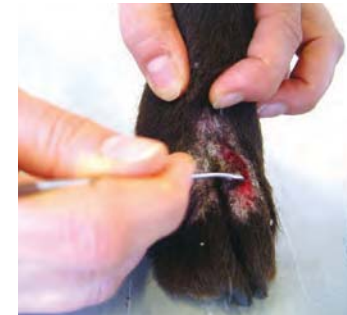<sup>2</sup> Raadpleeg [www.esccap.eu](http://www.esccap.eu) voor de behandelstabellen per land of gebied.

<sup>B</sup> Foto Dermatologiepoli, Medisch Centrum voor Dieren, Amsterdam.

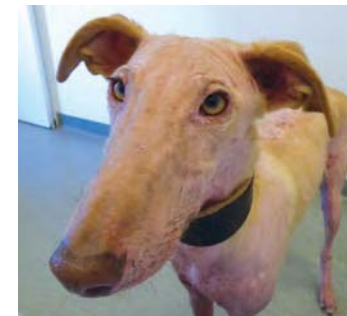**Katten.** De gelokaliseerde vorm van demodicose bij de kat geneest in de meeste gevallen spontaan. De gegeneraliseerde vorm van demodicose moet behandeld worden. Er bestaat geen geregistreerd product voor toepassing bij de kat met demodicose. Een behandeling met macrocyclische lactonen, die ook deel uitmaakt van het geadviseerde protocol voor de hond, of 'Californische pap' (calciumpolysulfide) lijken effectief<sup>2</sup>. Er moet wekelijks gedipt worden gedurende 4 tot 6 weken met een 2% oplossing.

## Preventie en Bestrijding

De algehele gezondheid van het dier moet beoordeeld worden met speciale aandacht voor aandoeningen die het immuunsysteem kunnen onderdrukken. Hieronder vallen een slechte verzorging, inadequate voeding, endoparasieten en onderliggende aandoeningen. Om een toename in prevalentie van canine demodicose te voorkomen wordt geadviseerd om niet te fokken met een hond met gegeneraliseerde demodicose en getroffen dieren te castreren/steriliseren.



Het nemen van een huidafkrabsel<sup>B</sup>



Demodicose<sup>B</sup>