

1

Modulaire richtlijnen

1.3: Subcutane wormen (*Dirofilaria repens*)

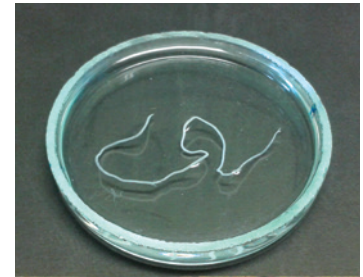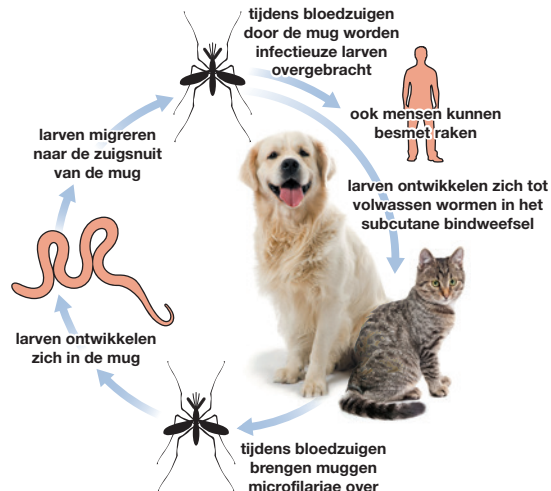
Dirofilaria repens is een subcutane draadworm die voorkomt bij hond en kat. Deze wordt overgedragen door muggen, die als tussengastheren optreden. Ook de mens kan besmet raken.

Verspreiding

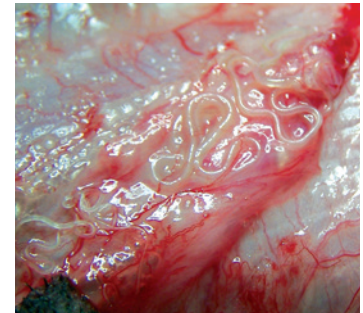
In grote delen van Europa overlappen gebieden waar *D. repens* endemisch is met gebieden waar *D. immitis* endemisch is. *D. repens* is de belangrijkste soort die voorkomt in gebieden als Noord-Frankrijk en Hongarije en is de belangrijkste *Dirofilaria* soort in Europa die leidt tot zoönosen. Er zijn recente meldingen van autochtone infecties in Duitsland, Nederland, Polen, Oostenrijk en Portugal. Autochtone infecties zijn opgelopen in het land waar ze gemeld worden.

Levenscyclus

De microfilariae ontwikkelen zich in de volwassen wormen en worden uitgescheiden naar de bloedbaan, waar ze eenvoudig zijn op te nemen door bloedzuigende muggen. Ze ontwikkelen zich tot infectieuze stadia in de vector en worden overgedragen via het speeksel tijdens het bloedzuigen. De larven ontwikkelen zich tot volwassen wormen in het subcutane bindweefsel.



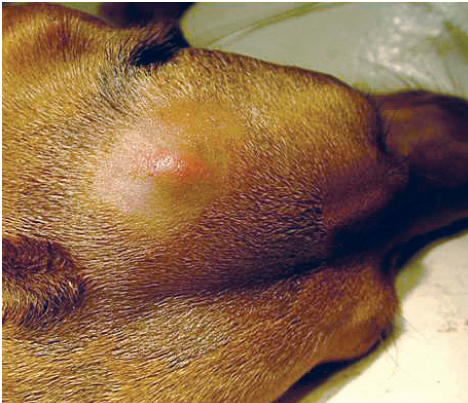
De parasiet is ongeveer 7 tot 12 cm lang



Dirofilaria repens verblijft in het subcutane weefsel

Klinische verschijnselen

Dirofilaria repens is de wormsoort die het vaakst in verband wordt gebracht met subcutane filariose bij hond en kat. De meeste infecties verlopen symptomeloos, maar in sommige gevallen kunnen subcutane, niet-inflammatoire zwellingen met volwassen parasieten of microfilariae worden waargenomen. De meeste honden met een infectie vertonen de eerste jaren geen klinische verschijnselen. Bij een zware besmetting kan ernstige dermatitis worden waargenomen.



De worm kan leiden tot huidknobbels en zwellingen

Diagnose

De diagnose kan worden gesteld met behulp van bloedonderzoek op circulerende microfilariae. Raadpleeg ESCCAP richtlijn 5¹ voor de diverse diagnostische mogelijkheden die ingezet kunnen worden. Detectie van microfilariae in het bloed van geïnfecteerde katten is zelden succesvol en de sensitiviteit is zeer laag, vanwege het zeer lage aantal circulerende microfilariae.

Behandeling

De combinatie moxidectine/imidoclaprid is geregistreerd als adulticide behandeling. Vanwege het mogelijke risico als zoönose zouden microfilariaemische honden maandelijks behandeld moeten worden gedurende 12 maanden met preventieve middelen die microfilariae afdoden. Subcutane filariose kan veilig en effectief voorkomen worden door middel van profylactische behandelingen bij zowel hond als kat. Maandelijks behandelingen met moxidectine/imidoclaprid zijn effectief bevonden in het voorkomen van een subcutane infectie bij honden^{2,3}.

Raadpleeg voor aanvullende informatie:

- ¹ ESCCAP Richtlijn 5: Bestrijding van door vectoren overgedragen aandoeningen bij hond en kat.
- ² ESCCAP Richtlijn 1: Wormbestrijding bij hond en kat.
- ³ Raadpleeg www.esccap.eu voor de producttabellen per land of gebied.

Preventie en Bestrijding

In Europa is *D. repens* de belangrijkste verwekker van humane filaria infecties. Daarom is de bestrijding bij hond en kat van groot belang.

Voor en na het reizen, moeten honden en katten onderzocht worden op *D. repens* microfilariae. Wanneer deze aanwezig zijn in het bloedmonster, mogen honden en katten niet reizen naar niet-endemische gebieden, zonder voorafgaande behandeling tegen de microfilariae.

Een behandeling met een geschikt profylactisch middel beschermt het dier vóór introductie in een endemisch gebied.