

Otodectes cynotis (oormijten) zijn tot 0,5 mm groot en de meest voorkomende mijt bij carnivoren. Ze zijn de belangrijkste oorzaak van otitis bij hond, kat en fret.

Verspreiding

Geheel Europa.

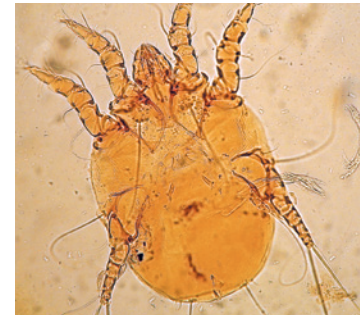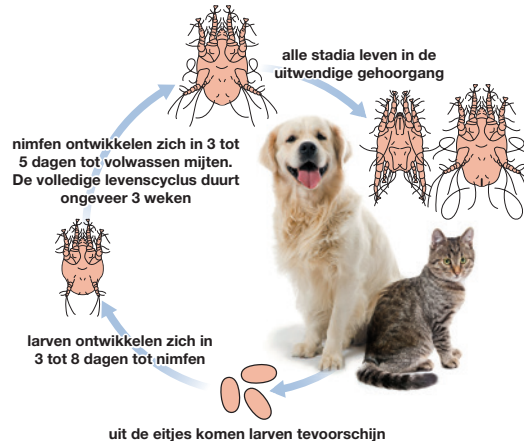
Levenscyclus

De volledige levenscyclus speelt zich af op de gastheer en overdracht tussen dieren (ook van hond naar kat of kat naar fret) gebeurt door nauw contact. De eitjes ontwikkelen zich binnen ongeveer drie weken, via één larve en twee nimfstadia, tot volwassen mijten. I.t.t. *Sarcoptes* of *Notoedres* mites, kan *Otodectes* wekenlang in de omgeving overleven.

Klinische verschijnselen

Oormijten kunnen op elke leeftijd bij hond en kat voorkomen, maar worden het meest gezien bij pups en kittens en vaker bij de kat dan de hond. *Otodectes cynotis* mijten leven op de huidoppervlakte van de uitwendige gehoorgang en kunnen met de otoscoop waargenomen worden als kleine, beweeglijke witte mijtjes. Karakteristiek voor de infestatie is de vorming van bruin, wasachtig cerumen.

Hoewel een oormijtinfestatie bij sommige dieren symptomeloos aanwezig is, vooral bij de kat, kan er een voorgeschiedenis zijn met jeuk, aan de oren krabben en zelftrauma. Secundaire bacteriële of schimmelinfecties treden vaak op en kunnen de klachten verergeren.



*Otodectes cynotis*¹



Jeuk met krabben aan het oor^B

^B Foto Dermatologiepoli, Medisch Centrum voor Dieren, Amsterdam.

¹ Foto John McGarry.

De oorschelpen en de gehoorgang kunnen rood zijn. De infectie kan één of beide oren treffen. In een enkel geval veroorzaken de mijten een gegeneraliseerde dermatitis bij het dier.

Diagnose

De diagnose kan gesteld worden op basis van de karakteristieke bruine oorsmeer en het waarnemen van mijten in de uitwendige gehoorgang met de otoscoop. Indien nodig kunnen met een wattenstaafje monsters genomen worden van het debris uit het aangetaste oor. De gehoorgang kan ontstoken zijn waardoor het onderzoek en de monsterafname pijnlijk kunnen zijn voor het dier. Het wattenstaafje kan op een voorwerp glas worden afgerold en direct onder de microscoop beoordeeld worden bij een lage vergroting. Als alternatief kan eerst een druppel water, alcohol of paraffine toegevoegd worden om het debris af te breken. Breng hierna een dekglasje aan en onderzoek het preparaat microscopisch. Bij purulente oorststekingen worden de mijten vaak niet gezien.

¹ Raadpleeg www.esccap.eu voor de behandeltablellen per land of gebied.

² Raadpleeg voor aanvullende informatie: ESCCAP Richtlijn 3: Bestrijding van ectoparasieten bij hond en kat.

¹ https://commons.wikimedia.org/wiki/File:Otodectes_cynotis.jpg door <https://commons.wikimedia.org/wiki/User:Caroldermoid> is geregistreerd onder <https://creativecommons.org/licenses/by-sa/3.0/deed.en/> / kleur aangepast en ingekort van het origineel.

^M Foto Professor Marcelo de Campos Pereira, Departement Parasitologie, Universiteit van São Paulo.

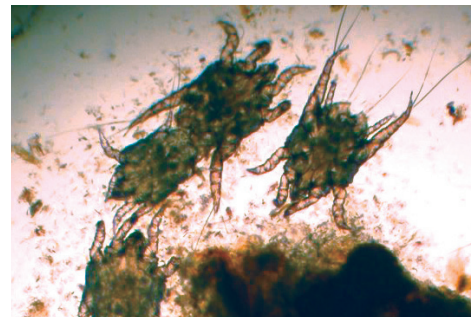
Behandeling

Oormijt kan behandeld worden door lokale toediening van oordruppels met acaricide werkzaamheid of met een systemisch werkend spot-on/oraal product dat is geregistreerd voor deze indicatie¹.

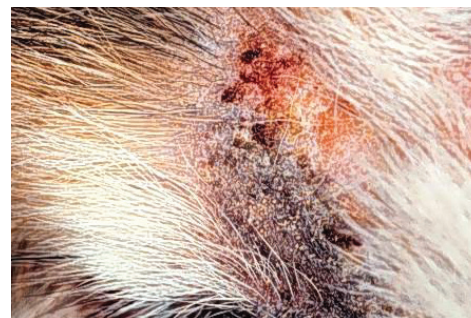Voorafgaand aan de behandeling met een acaricide dient het oor zorgvuldig gereinigd te worden met een antisepticum. Een antibioticumbehandeling is alleen geïndiceerd wanneer bacteriële dermatitis aanwezig is.

Bestrijding

Afhankelijk van de gekozen behandeling, moet dit herhaald worden met vaste intervallen om de infectie volledig te bestrijden. In huishoudens met meerdere dieren of in kennels wordt geadviseerd om alle contactdieren te behandelen². Contact met besmette dieren ken het beste met handschoenen aan om overdracht naar de mens te voorkomen.



Mijten in de uitwendige gehoorgang¹



Mijten kunnen een dermatitis veroorzaken^M